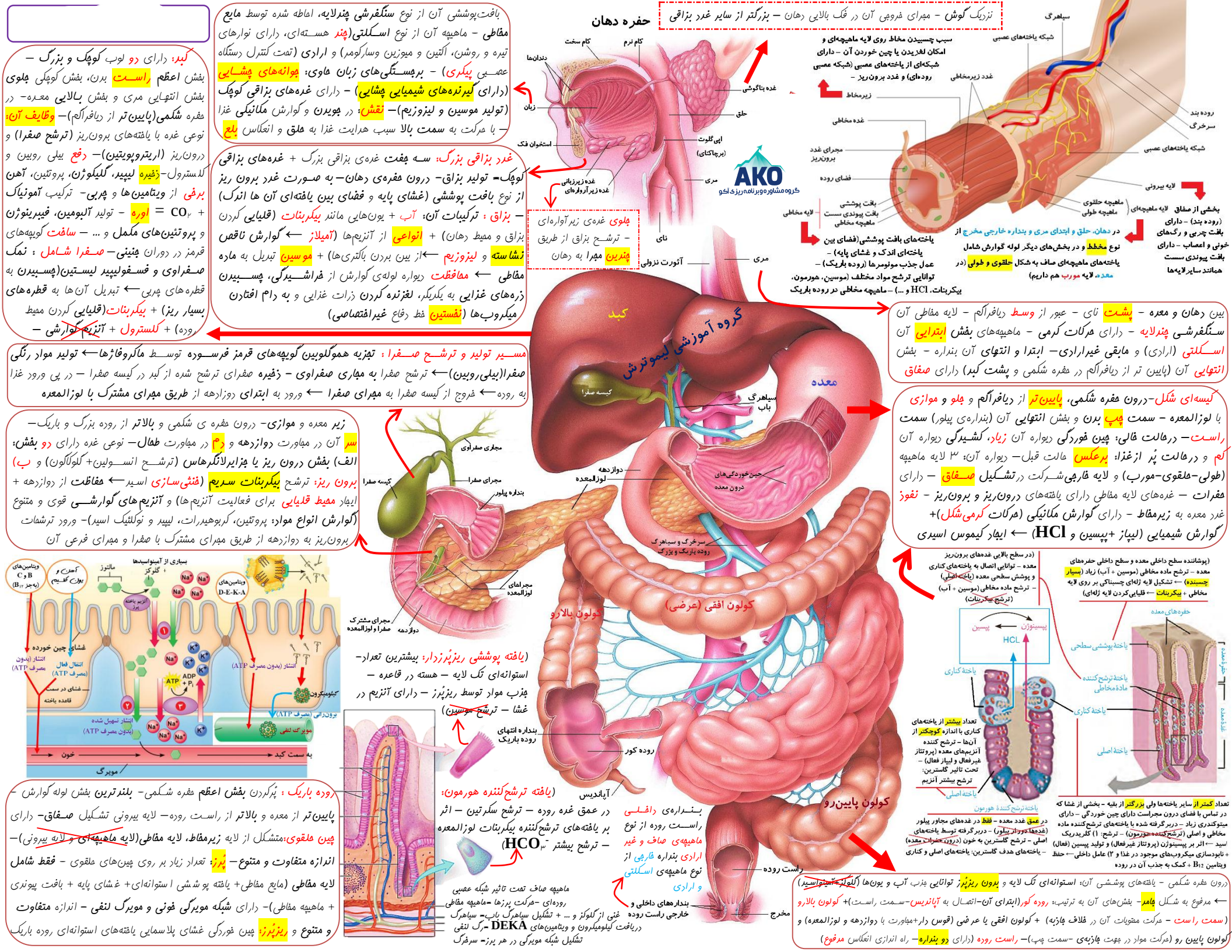

نزدیک **گوش** – مجرای فروهی آن در فک بالایی دهان – **بزرگ‌تر** از سایر غدد بزاقی

سبب چسبیدن مخاط روی لایه ماهیچه‌ای و امکان لغزیدن یا چین خوردن آن – دارای شبکه‌ای از یاخته‌های عصبی (شبکه عصبی روده‌ای) و غدد برون‌ریز –

در **دهان**، حلق و ابتدای مری و بنداره خارجی مخرج از نوع **مخطط** و در بخش‌های دیگر لوله گوارش شامل یاخته‌های ماهیچه‌ای صاف به شکل **حلقوی و طولی** (در **معده**، لایه **مورب** هم داریم)

بخشی از مسافق (روده بند) – دارای بافت چربی و رگ‌های خونی و اعصاب – دارای بافت پیوندی سست همانند سایر لایه‌ها

یاخته‌های بافت پوششی(فضای بین یاخته‌ای اندک و غشای پایه) – عمل جذب مونومرها (روده باریک) – توانایی ترشح مواد مختلف (موسین، هورمون، بیکربنات، HCl و ...) – ماهیچه مخاطی در روده باریک

بافت‌پوششی آن از نوع **سنگفرشی چندلایه**، احاطه شده توسط **مایع مخاطی** – ماهیچه آن از نوع **اسکلتی(چند** هسته‌ای، دارای نوارهای تیره و روشن، اکتین و میوزین وسارکومر) و **ارادی** (تحت کنترل دستگاه عصبی **پیکری**) – **برجستگی‌های زبان حاوی: جوانه‌های چشایی** (دارای **گیرنده‌های شیمیایی چشایی**) – دارای **غده‌های بزاقی کوچک** (تولید موسین و لیزوزیم)– **نقش**: در **جویدن** و گوارش **مکانیکی** غذا – با حرکت به **سمت بالا** سبب هدایت غذا به **حلق** و انعکاس **بلع**

غدد بزاقی بزرگ: سه جفت غده‌ی بزاقی بزرگ + **غده‌های بزاقی کوچک= تولید بزاق**– درون حفره‌ی دهان– به **صورت غدد برون ریز** از نوع **بافت پوششی** (غشای پایه و **فضای بین یاخته‌ای آن ها اندک**) – **بزاق : ترکیبات آن**: آب + یون‌هایی مانند **بیکربنات** (**قلیایی** کردن بزاق و محیط دهان) + **انواعی** از آنزیم‌ها (**آمیلاز** ⟵ **گوارش ناقص نشاسته** و **لیزوزیم** ⟵از بین بردن باکتری‌ها) + **موسین** تبدیل به ماده مخاطی ⟵ **محافظت** دیواره لوله‌ی گوارش از **خراشیدگی**، **چسبیدن** ذره‌های **غذایی** به یکدیگر، **لغزنده کردن** ذرات غذایی و **به دام افتادن** میکروب‌ها (**نفستین** فط دفاع **غیراختصاصی**)

جلوی غده‌ی زیرآواره‌ای – ترشح بزاق از طریق **چندین مجرا** به دهان

کبد: دارای **دو** لوب **کوچک و بزرگ** – بخش **اعظم راست** بدن، بخش کوچکی **جلوی** بخش انتهایی مری و بخش **بالایی** معده– در حفره **شکمی(پایین‌تر** از دیافراگم)– **وظایف آن**: نوعی غده با یاخته‌های برون‌ریز (**ترشح صفرا**) و درون‌ریز (**اریتروپویتین**)– **دفع** بیلی روبین و کلاسترول–**ذخیره** لیپید، **گلیکوژن**، پروتئین، **آهن برفی** از **ویتامین‌ها** و **چربی**– ترکیب **آمونیاک** + CO_2 = **اوره** – تولید **آلبومین**، **فیبرینوژن** و **پروتئین‌های مکمل** و ... – **ساخت** گویچه‌های قرمز در دوران **جنینی**– **صفرا شامل** : **نمک صفراوی و فسفولیپید لیستین(چسبیدن** به قطره‌های چربی⟵ تبدیل آن‌ها به **قطره‌های بسیار ریز**) + **بیکربنات(قلیایی** کردن محیط روده) + **کلسترول** + **آنزیم گوارشی** –

مسیر تولید و ترشح صفرا : تجزیه هموگلوبین گویچه‌های قرمز فرسوده توسط **ماکروفاژها**⟵ **تولید مواد رنگی صفرا(بیلی‌روبین)**⟵ ترشح صفرا **به مجاری صفراوی – ذخیره** صفرای ترشح شده از کبد در کیسه صفرا – در پی ورود غذا به روده⟵ خروج از کیسه صفرا به **مجرای صفرا** ⟵ ورود به **ابتدای** دوازدهم از **طریق مجرای مشترک با لوزالمعده**

بین دهان و معده – پشت نای – عبور از **وسط** دیافراگم – لایه مخاطی آن **سنگفرشی چندلایه** – دارای **حرکات کرمی** – ماهیچه‌های **بخش ابتدایی** آن **اسکلتی** (ارادی) و **مابقی غیرارادی**– **ابتدا و انتهای** آن بنداره – **بخش انتهایی** آن (پایین تر از دیافراگم در حفره شکمی و **پشت کبد**) دارای **صفاق**

کیسه‌ای شکل–درون حفره شکمی، **پایین‌تر** از **دیافراگم** و **چپ** و **موازی** با **لوزالمعده** – سمت **چپ بدن** و بخش **انتهایی** آن (بنداره‌ی پیلور) سمت **راست**– درحالت خالی: **چین خوردگی** دیواره آن **زیاد**، **کشیدگی** دیواره آن **کم** و درحالت پُر از غذا: **برعکس** حالت قبل– دیواره آن: ۳ لایه ماهیچه (طولی–حلقوی–مورب) و لایه **خارجی** شرکت در **تشکیل صفاق** – دارای **حفرات** – غده‌های لایه مخاطی دارای یاخته‌های **درون‌ریز و برون‌ریز** – **نفوذ** غذ معده به **زیرمخاط** – دارای **گوارش مکانیکی** (**حرکات کرمی‌شکل**)+ **گوارش شیمیایی** (**لیپاز** +**پپسین** و **HCl**) ⟵ **ایجاد کیموس اسیدی**

زیر معده و **موازی**– درون حفره ی شکمی و **بالاتر** از روده بزرگ و باریک– **سر** آن در مجاورت **دوازدهم** و **دم** در مجاورت **طحال**– نوعی غده دارای **دو بخش**: **الف) بخش درون ریز یا جزایرلانگرهانس** (ترشح انسولین+ گلوکاگون) و **ب) برون ریز:** ترشح **بیکربنات سدیم** (**خنثی‌سازی** اسید⟵ **حفاظت** از دوازدهم + ایجاد **محیط قلیایی** برای فعالیت آنزیم‌ها) و **آنزیم‌های گوارشی** قوی و متنوع **(گوارش انواع مواد**: پروتئین، کربوهیدرات، لیپید و نوکلئیک اسید)– ورود ترشحات برون‌ریز به دوازدهم از طریق مجرای مشترک با صفرا و مجرای فرعی آن

(پوشاننده سطح داخلی معده و سطح داخلی حفره‌های معده – ترشح ماده مخاطی (موسین + آب) زیاد (**بسیار چسبنده**) ⟵ تشکیل لایه ژله‌ای چسبناکی بر روی لایه مخاطی + **بیکربنات** ⟵ قلیایی‌کردن لایه ژله‌ای)

(در سطح بالایی غده‌های برون‌ریز معده – توانایی اتصال به یاخته‌های کناری و پوشش سطحی معده (**یاخته اصلی**) – ترشح ماده مخاطی (موسین + آب) (ترشح **بیکربنات**)

یاخته پوششی ریزپُرزدار: بیشترین تعداد– استوانه‌ای تک لایه – هسته در قاعده – جذب مواد توسط ریزپُرز – دارای آنزیم در غشا – ترشح موسین)

یاخته ترشح‌کننده هورمون: در عمق غده معده – ترشح سکرتین – اثر بر یاخته‌های ترشح‌کننده بیکربنات لوزالمعده – ترشح بیشتر HCO_3^-

بنداره‌ی داخلی راست روده از نوع ماهیچه‌ی صاف و غیر ارادی بنداره خارجی از نوع ماهیچه‌ی اسکلتی و ارادی

روده باریک : پُرکردن **بخش اعظم** حفره شکمی– **بلندترین** بخش لوله گوارش – **پایین‌تر** از معده و **بالاتر** از راست روده– لایه بیرونی تشکیل **صفاق**– دارای **چین حلقوی**:متشکل از لایه **زیرمخاط**، لایه **مخاطی(لایه ماهیچه‌ای** و لایه بیرونی)– **اندازه متفاوت و متنوع**– **پُرز**: تعداد زیاد بر روی چین‌های حلقوی – **فقط شامل لایه مخاطی** (مایع مخاطی+ یاخته پوششی استوانه‌ای+ غشای پایه + بافت پیوندی + ماهیچه مخاطی)– دارای **شبکه مویرگی خونی و مویرگ لنفی** – اندازه **متفاوت و متنوع** و **ریزپُرز**: چین خوردگی غشای پلاسمایی یاخته‌های استوانه‌ای روده باریک

تعداد **کمتر** از سایر یاخته‌ها ولی **بزرگتر** از بقیه – بخشی از غشا که در تماس با فضای درون مجراست دارای چین خوردگی – دارای میتوکندری زیاد – دربرگرفته شده با یاخته‌های ترشح‌کننده ماده مخاطی و اصلی (**ترشح‌کننده هورمون**) – ترشح: ۱) کلریدریک اسید ⟵ اثر بر پپسینوژن (پروتئاز غیرفعال) و تولید پپسین (فعال) + نابودسازی میکروب‌های موجود در غذا و ۲) عامل داخلی ⟵ حفظ ویتامین B_{12} + کمک به جذب آن در روده

درون حفره شکمی – یاخته‌های پوششی آن: **استوانه‌ای تک لایه** و **برون ریزپُرز**: **توانایی** جذب آب و یون‌ها (**کلیه‌ترین استوانه‌ای**) ⟵ مرفوع به شکل **جام**– بخش‌های آن به ترتیب: **روده کور**(ابتدای آن–اتصال به **آپاندیس**–سمت راست)+ **کولون بالارو** (**سمت راست** – حرکت محتویات آن در **خلاف جاذبه**) + **کولون افقی** یا **عرضی** (قوس دار+مجاورت با دوازدهم و لوزالمعده) و **کولون پایین رو** (حرکت مواد در جهت **جاذبه**ی –سمت پمپ)– **راست روده** (دارای **دو بنداره**– راه اندازی انعکاس **مدفوع**)